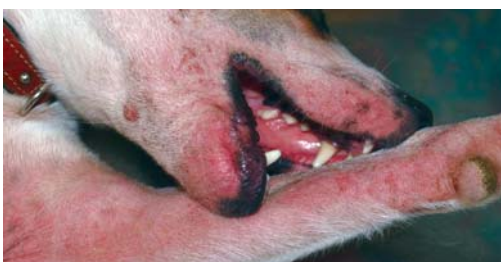



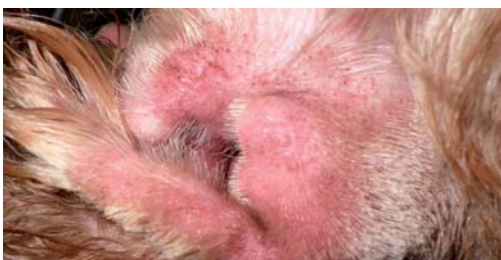## Dermatitis pruriginosa periorcular y perioral

Dra. Carmen Lorente Méndez



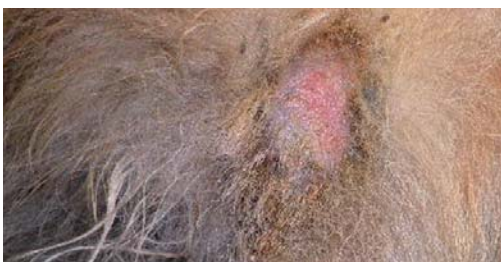## Dermatitis atópica en un perro tratamiento a largo plazo

Dr. José Luís González Arribas



## Otitis externa prurítica eritemo-ceruminosa

Dra. Cristeta Fraile Ocaña



## Dermatitis aguda húmeda

Dra. Cristeta Fraile Ocaña



# Dermatitis pruriginosa periocular y perioral

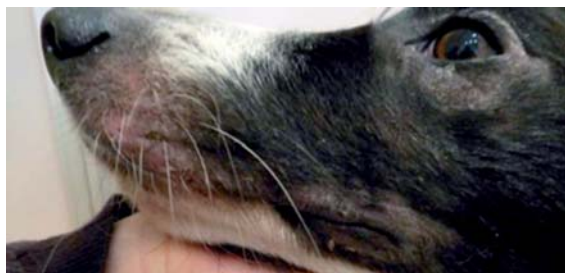**Anamnesis.** Acude a la consulta *Cloe*, una hembra de border collie de 3 años de edad y 18 kg de peso por heridas alrededor de los ojos de casi un año de evolución.

El problema comenzó hace 11 meses tras un viaje a Asturias, desde entonces presenta descamación alrededor de los ojos y mucho picor en la zona y en el hocico se hace heridas y sangra.

La tienen con un collar isabelino permanentemente y por temporadas recibe 25 mg al día de prednisona, este tratamiento le controla el picor y le mejora, aunque no resuelve el proceso. La última semana ha estado medicada con prednisona.

Vive en una casa con jardín en la sierra de Madrid con una gata. Alimentada con pienso de alta gama.

Serología frente a *Leishmania* negativa hace un par de meses.



A la **exploración física** se aprecia, alopecia periocular y perioral con eritema y formación de costra descamativa que se desprende con facilidad. No se aprecia picor ni molestia a la exploración. El resto de la exploración física y dermatológica es normal.

**Patrón dermatológico.** Se define el problema como: Dermatitis pruriginosa localizada periocular y perioral que responde a dosis altas de corticoides.

Los **diagnósticos diferenciales** que se plantean son:

- Dermatitis alérgica inducida por alimentos, dermatitis atópica.

- Dermatitis por *Malassezia* y/o pioderma como complicaciones secundarias.

- Dermatopatía isquémica, eritema multiforme, lupus eritematosos discoide, dermatomiositis familiar canina, pénfigo foliáceo – se consideran estos diagnósticos ante la posibilidad de que el tratamiento con corticoides esté enmascarando las lesiones propias de estos procesos.

Se realizan las siguientes **pruebas diagnósticas**:

- Tricografía: se observa un predominio de raíces en anágén, la ausencia de elementos formes y la presencia de fracturas pilares.
- La citología cutánea superficial muestra la presencia de células epiteliales, muchas de ellas nucleadas. No se observan agentes infecciosos.

Las pruebas ayudan a descartar la existencia de una complicación infecciosa por bacterias o *Malassezia*.

El siguiente paso es diferenciar si el proceso

corresponde a una enfermedad alérgica (dermatitis alérgica inducida por alimentos, dermatitis atópica) o puede existir una enfermedad de tipo inmunomediado (dermatopatía isquémica, eritema multiforme, lupus eritematosos discoide, dermatomiositis familiar canina) con lesiones enmascaradas ante el empleo de los glucocorticoides.

El **plan diagnóstico** se basa en observar la evolución del proceso una vez suspendido el tratamiento con corticoides. Pero es necesario controlar el prurito del animal y la nueva molécula oclacitinib (Apoquel®) nos ofrece la posibilidad del controlar el prurito sin interferir en la manifestación de lesiones asociadas a un problema no alérgico. La respuesta al tratamiento, además, permitirá orientar el proceso: si las lesiones se controlan con oclacitinib nos encontraremos probablemente con un proceso alérgico; si por el contrario las lesiones evolucionan y se activan es más probable que se trate de una enfermedad del segundo grupo y realizar una biopsia para intentar llegar al diagnóstico.

Se prescribe el tratamiento con Apoquel® 16 mg - medio comprimido cada 12h durante 14 días y posteriormente medio comprimido cada 24h. Se recomienda lavado de la zona oral con un champú hipoalérgico y limpieza diaria de los ojos con limpiador ocular o con suero fisiológico.

En contacto telefónico al día siguiente de iniciado el tratamiento, los propietarios informan que *Cloe* está más tranquila, a la semana continúa sin rascarse y le han podido quitar el collar isabelino. A los 14 días la descamación ha disminuido y no se rasca la cara. La evolución confirma la existencia de una enfermedad alérgica, sería necesario realizar una dieta de eliminación para confirmar el origen de la alergia, alimentaria o ambiental.

Al pasar a la administración cada 24h comentan que la perrita está un poco más incómoda, pero se mantiene sin collar isabelino y aunque continúa existiendo descamación está mejor que nunca.

Al mes de tratamiento no se rasca nada y está creciendo el pelo en la zona periocular y peribucal.

Al mes y medio todas las lesiones han desaparecido y no hay prurito. Poco después, los propietarios deciden suspender el tratamiento y *Cloe* vuelve a rascarse intensamente

reapareciendo las lesiones en menos de 5 días.

Se reintroduce Apoquel® 16 mg medio comprimido cada 12h durante 7 días y posteriormente cada 24h. Los propietarios aceptan iniciar una dieta de eliminación para poder discriminar si el proceso es de origen alimentario o ambiental. No responde a la dieta y se confirma la existencia de una dermatitis atópica. El animal se mantiene asintomático con el tratamiento con Apoquel®.



Dra. Carmen Lorente Méndez

DVM, PhD, DipECVD

CENTRO DE DERMATOLOGÍA VETERINARIA ADERVET  
WWW.ADERVET.COM



Dr. José Luís  
González Arribas

Hospital Clínico  
de la Facultad de  
Veterinaria  
Servicio Dermatología

UNIVERSIDAD  
COMPLUTENSE DE  
MADRID  
Avda. Puerta de Hierro  
28040 MADRID



Información técnica facilitada por Zoetis

# Dermatitis atópica en un perro tratamiento a largo plazo

## Anamnesis

Zizou es un perro mestizo, de 2 años de edad y de 16 kg de peso, que se presenta en la consulta con una dermatitis pruriginosa persistente desde hace 4 semanas.

El animal vive en un piso. Su alimentación es a base de alimento comercial acompañado, con frecuencia, de comida casera. Se le desparasita mensualmente para parásitos externos y cada 3 meses para parásitos internos. Los baños suelen ser mensuales y sus vacunas están al día.

El motivo de consulta es un prurito progresivamente más severo (actualmente 9 sobre 10) y un enrojecimiento y lesiones en la cara, el tronco y las extremidades. El paciente se muerde (**Figura 1**), se rasca, se lame y se roza con distintas superficies con el fin de aliviar el picor que presenta. Lleva constantemente collar isabelino.

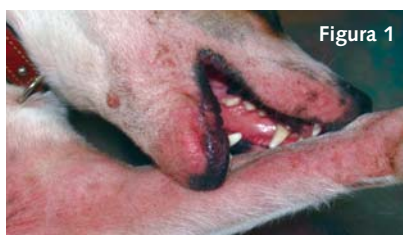

Figura 1

## Examen clínico

La exploración general es normal. El examen dermatológico muestra alopecia, eritema, pápulas, pústulas y excoriaciones en hocico, axilas, región ventral, región inguinal, cara interna de las extremidades y espacios interdigitales (**Figura 2**).

## Diagnóstico presuntivo

En base a la historia clínica y al cuadro dermatológico la hipótesis principal es la de una dermatitis alérgica (reacción adversa al alimento y/o dermatitis atópica). No excluimos la posibilidad de una enfermedad parasitaria (sarna sarcóptica).

## Pruebas complementarias

El raspado cutáneo de varias zonas no muestra la presencia de parásitos. El tricograma evidencia tallos pilo-

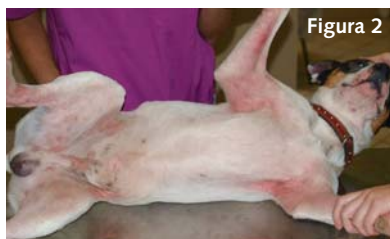

Figura 2

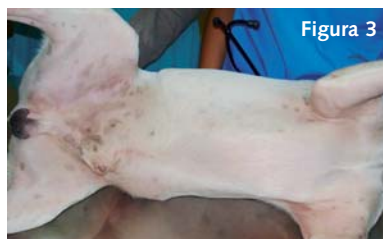

Figura 3

sos rotos, característico de una lesión autotraumática. En el examen citológico se observa la presencia de bacterias cocoides. Ante estos resultados aumenta nuestra sospecha que se trate de una enfermedad alérgica acompañada de una infección bacteriana secundaria.

Iniciamos una dieta de eliminación casera a base de pavo y patata, excluyendo otro tipo de alimentación.

## Tratamiento

Con el objetivo de mejorar el cuadro dermatológico, instauramos el mismo día de la primera visita una terapia a base de oclacitinib a una dosis de 0,5 mg/kg peso/12 horas, vía oral, durante 2 semanas (Apoquel® 16 mg, ½ comprimido cada 12 horas) y de cefovecina (1 ml/kg peso, vía subcutánea).

A los 14 días acude a la consulta, mostrando una mejoría completa de las lesiones y, según el propietario, una ausencia total de prurito. A la vista de los resultados, suspendemos el tratamiento sintomático y continuamos exclusivamente con la dieta de eliminación. A las 4 semanas, el propietario nos informa que Zizou vuelve a presentar enrojecimiento cutáneo y prurito.

Ante la falta de respuesta favorable a la dieta, decidimos realizar un test serológico para detectar IgE específicas frente a alérgenos ambientales con el objetivo de confirmar la hipótesis de una dermatitis atópica. Al cabo de unos días el laboratorio nos informa que el resultado de la prueba es negativo.

A la vista del cuadro clínico y de los resultados de las pruebas realizadas, establecemos un diagnóstico de dermatitis atópica intrínseca (denominación utilizada en medicina humana para la forma no mediada por IgE). Hablamos con el propietario, le explicamos las características de la enfermedad y las pautas de tratamiento a seguir a largo plazo, haciendo hincapié en la importancia del cumplimiento de las mismas.

Se prescribe a largo plazo las siguientes medidas terapéuticas: oclacitinib a una dosis inicial de 0,5 mg/kg peso/12 horas para pasar a los 10 días a una dosis de mantenimiento de 0,5 mg/kg peso/día; una dieta comercial hipoalérgica; baños con un champú hipoalérgico (frecuencia según necesidad) y ácidos grasos omega 3/omega 6 en formato spot-on con el fin de restaurar e hidratar la piel.

## Evolución

Siete meses después Zizou está muy bien, continúa con el mismo tratamiento y no presenta lesiones ni prurito (**Figura 3**). Cada 3 meses se le ha realizado un control hematológico cuyo resultado ha sido normal. Durante todos estos meses de tratamiento con Apoquel® no se ha observado ningún efecto secundario.



# Otitis externa prurítica eritemo-ceruminosa

## Anamnesis

Se atiende en la consulta de dermatología de Europolis Veterinaria un caso remitido por un compañero. Se trata de una perra Pastor alemán, hembra de 7 años de edad, con historial de otitis externa prurítica de repetición cuyo primer episodio se presentó hace dos años. El animal es muy nervioso y los dueños son incapaces de aplicar ningún tratamiento tópico en el conducto, por lo que su veterinario le prescribe tratamientos con antibioterapia oral y prednisona 0,5 mg/kg/día en dosis decrecientes en periodos de 10 días a los que responde parcialmente. Tiene 3-4 episodios anuales. Los últimos episodios han respondido peor a la medicación oral y el prurito y las lesiones secundarias al proceso inflamatorio van en aumento. Los dueños están preocupados por la utilización de corticoides orales de forma continuada y solicitan información sobre otras alternativas terapéuticas.

Otros datos relevante en la anamnesis: vive en piso, sale con frecuencia al campo y suele bañarse en un río durante el paseo. La alimentación es pienso light de gama alta.

No presenta otros signos de alergia y los síntomas de otitis no están relacionados con la época del año.

## Exploración general y dermatológica

La exploración general es normal. Destaca el nerviosismo de la perra y las sacudidas constantes de orejas.

La exploración dermatológica no revela lesiones en ninguna otra presentación a excepción de ambos pabellones auriculares, dichas lesiones se observan a la entrada de los mismos y consisten en: eritema, exudado céreo de color marrón y excoriaciones por rascado.

## Pruebas complementarias

Ante la imposibilidad de manejar a la perra, citamos en ayunas para sedación, toma de muestras para citología y lavado de oídos como paso previo a iniciar tratamiento.

Bajo sedación se toman muestras de ambos conductos para citología y a continuación se procede a realizar lavado de oídos con limpiador detergente a base de dioctil sulfosuccinato de sodio, peróxido de carbamina y propilenglicol y suero fisiológico. Tras el lavado el aspecto de los conductos (**Figuras 1 y 2**) muestra eritema, inflamación de la epidermis y excoriaciones por rascado. En uno de los conductos (**Figura 1**), presenta también cierta liquenificación con estenosis incipiente del canal vertical.

## Diagnostico

Basándonos en los datos obtenidos con la anamnesis, exploración y resultado de la citología: células

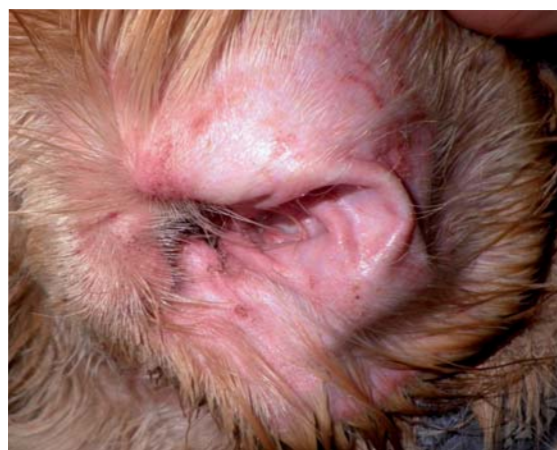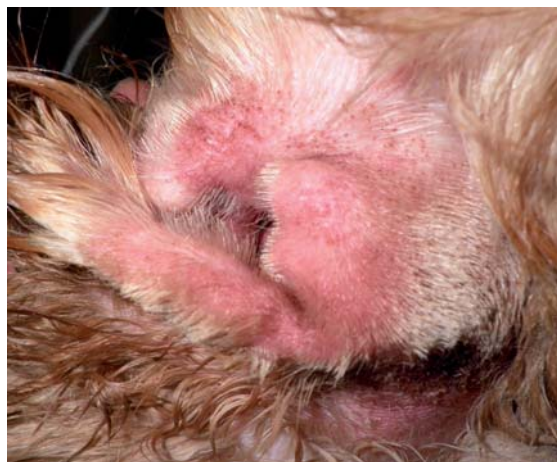queratinizadas, algunas bacterias cocoides extracelulares y abundantes malassezia. Se establece el diagnóstico de **otitis externa inflamatoria** con posible base alérgica y sobrecrecimiento de *Malassezia* (**otitis por Malassezia**).

## Tratamiento

Debido a la imposibilidad de utilizar tratamientos tópicos, se prescribe tratamiento sistémico con dos objetivos: controlar el prurito intenso sin utilizar corticoterapia y disminuir el sobrecrecimiento de *Malassezia*: oclacitinib 0,5 mg/kg/12 h durante 2 semanas, itraconazol 5 mg/kg/día durante 2 semanas y valorar evolución.

## Evolución

A las 2 semanas de tratamiento la perra vuelve a consulta apreciándose gran mejoría. Los propietarios han notado desde los primeros días de tratamiento que el animal está más tranquilo, no sacude la cabeza y aunque no han intentado manipular las



Figuras 1 y 2: Cara interna de ambos pabellones auriculares (derecho e izquierdo) tras el lavado, antes de iniciar tratamiento con Apoquel®. Se aprecia el proceso inflamatorio intenso (imagen superior) y las excoriaciones secundarias al rascado (imagen inferior).



orejas creen que se dejaría porque pueden acariciarla. El prurito en la zona ha disminuido según su percepción en más de un 50%.

Durante la consulta, se deja explorar casi con normalidad y el aspecto de los conductos ha mejorado espectacularmente (**Figura 3**).

Se continúa el tratamiento con oclacitinib a la dosis de 0,5 mg/kg/día durante otras dos semanas y se suspende Itraconazol. Se incorpora limpieza de los conductos en días alternos con un limpiador a base de ácido acético, y una suspensión ótica antiinflamatoria y antimicrobiana a base de gentamicina, miconazol y aceponato de hidrocortisona, ya que la actitud de la perra ha cambiado por completo y se deja aplicar el tratamiento tópico.

Tras un mes de la primera consulta, el aspecto de los conductos es prácticamente normal, no se aprecia exudado y el animal no sacude ni se rasca (**Figura 4**) y se comienza el protocolo de diagnóstico diferencial de otitis de origen alérgico iniciando dieta de eliminación de proteína hidrolizada.

### Discusión

La otitis externa del perro es una de las patologías más frecuentes en la clínica de pequeños animales. Tiene un origen multifactorial en cuya etiopatogenia intervienen causas primarias (desencadenantes), factores predisponentes y factores perpetuantes que favorecen su cronicidad.

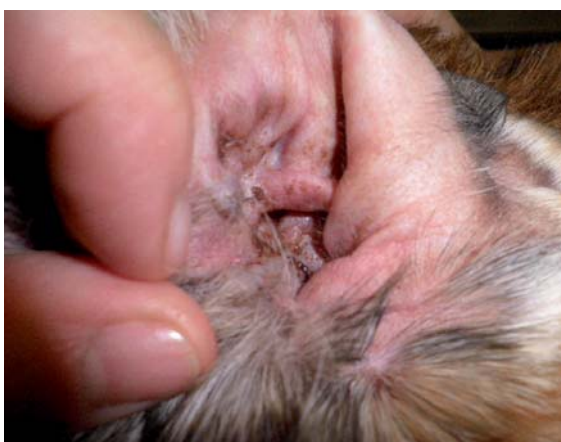

Figura 3: Aspecto del conducto a los 15 días de tratamiento, antes de iniciar tratamiento tópico.

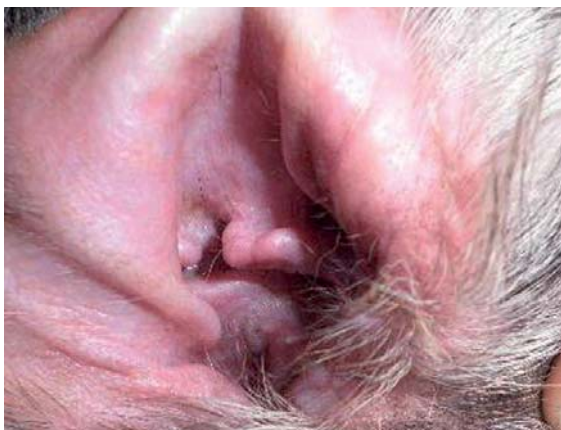

Figura 4:  
El conducto al mes de tratamiento.

Entre las etiologías primarias más frecuentes se encuentran las alergias: DAC, DAA, y otras como la dermatitis irritativa de contacto.

Todas ellas ocasionan inicialmente síntomas primarios inflamatorios en la cara interna del pabellón auricular externo de carácter prurítico (prurito variable de moderado a severo).

Cuando el proceso perdura en el tiempo o se manifiesta de forma intermitente comienzan a aparecer otros signos de carácter secundario: excoriaciones por el rascado, e infecciones secundarias debido al sobrecrecimiento de bacterias comensales (*Staphylococcus pseudointermedius*), bacterias transeúntes (*Proteus*, *Pseudomonas*) y levaduras (*Malassezia*) que actúan como factores perpetuantes de la otitis así como cambios anatómicos secundarios al proceso inflamatorio (estenosis del canal auricular) de difícil resolución.

El manejo de la otitis externa en el perro es un reto para el veterinario clínico. Un abordaje correcto desde el inicio facilitará control adecuado del proceso, evitando o al menos minimizando la posibilidad de que se convierta en una otitis crónica, enfermedad molesta para el perro y el dueño y frustrante para el veterinario.

Se recomienda el lavado de oídos previo al inicio del tratamiento siempre que se considere necesario.

Tratamiento tópico: limpiadores óticos (ajustar su uso al tipo de otitis) y tratamientos tópicos para otitis que contienen antibióticos, glucocorticoides y antifúngicos.

El uso de productos tópicos en las otitis externas es siempre el más indicado aunque existen casos que requieren el soporte de tratamiento sistémico:

- Efecto antiinflamatorio y antipruriginoso en otitis de origen alérgico ya que reducen la inflamación y el prurito así como la secreción de exudado, lo cual favorece la respuesta al tratamiento tópico.
- Antibióticos: aunque la concentración del antibiótico en el exudado y tejido del conducto es mucho mayor cuando se administra por vía tópica, en ocasiones es necesario administrarlo por vía sistémica (cuando la otitis es exudativa, recurrente, mala respuesta al tratamiento empírico, en rotura timpánica, dificultad de aplicar el tratamiento tópico). La antibioterapia sistémica en estos casos, debe basarse en el resultado del cultivo bacteriológico y antibiograma
- Antimicóticos: al igual que con los antibióticos, su uso sistémico es a veces necesario como en este caso, por la imposibilidad de aplicar tratamiento tópico, siendo los antimicóticos más utilizados el ketoconazol (10 mg/kg/12-24 horas) y el itraconazol (5 mg/kg/día).

### Conclusión

En el caso descrito, el tratamiento con oclacitinib ha sido de gran ayuda como alternativa al uso de corticoides por su efecto antiprurítico de acción rápida evitando la autolesión por rascado y frenando la cronicidad del proceso mientras se avanza en el diagnóstico etiológico.

Al disminuir drásticamente las molestias, la actitud de la perra ha mejorado notablemente y se ha conseguido que los dueños puedan aplicar el tratamiento tópico indicado.



# Dermatitis aguda húmeda

## Anamnesis

Perro macho castrado de raza Chow-Chow de 7 años que acude a la consulta de dermatología de Europolis Veterinaria.

El motivo de la consulta es la aparición de una lesión en la base de la cola de presentación aguda, que según el propietario se produce el animal al morderse de forma compulsiva y que en poco tiempo (horas) ha aumentado en tamaño y gravedad a pesar de las curas que le están haciendo con povidona yodada.

En años anteriores le ha ocurrido en diferentes localizaciones coincidiendo con la muda y el calor, pero se controlaba en pocos días con tratamientos tópicos. Sin embargo, en esta ocasión su percepción es que el prurito es más intenso y la lesión más severa.

Es un perro sano y bien cuidado, que no ha padecido enfermedades importantes y solo acude al veterinario para vacunas y revisiones rutinarias. Vive en una casa con jardín, los dueños cuidan su higiene adecuadamente y aplican tratamientos antiparasitarios externos frecuentes y correctos (**Figura 1**).

## Exploración general y dermatológica

Exploración general normal. En la exploración dermatológica se observa pelo abundante y sano, que en algunas zonas (tercio posterior) aparece apelmazado y con abundante borra debido a la muda. No se observan ectoparásitos ni deyecciones.

Lesión cutánea única localizada en la base de la cola que abarca el tercio proximal de la misma y consiste en: alopecia, eritema, costras y exudado pegajoso y con mal olor (**Figura 2**). En la zona superior la lesión parece más antigua y en proceso de curación y se extiende en dirección distal de la cola donde es más exudativa (**Figura 3**).

El resto del cuerpo no presenta lesiones ni prurito

## Pruebas complementarias

Se realizan raspados, exploración detallada del pelo y piel de la zona lumbo-sacra mediante lupa, para descartar pulgas así como test de acetato, no evidenciándose la presencia de ningún agente parasitario que pudiera ser el causante del prurito.

## Diagnóstico

Basándonos en la anamnesis y cuadro clínico, se establece el diagnóstico de dermatitis aguda húmeda (dermatitis piotraumática).

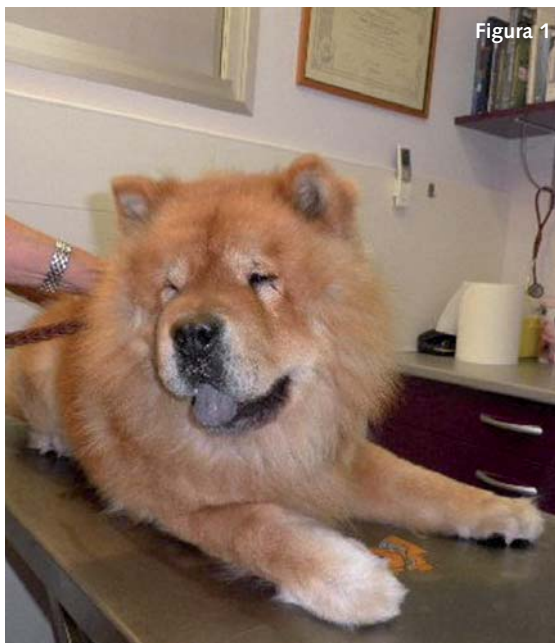

Figura 1

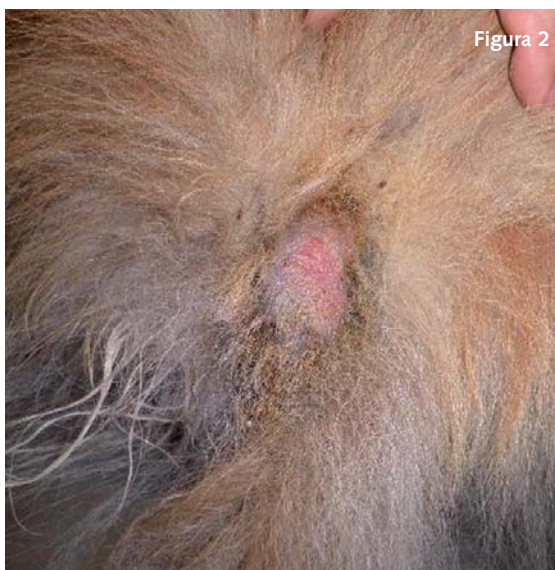

Figura 2

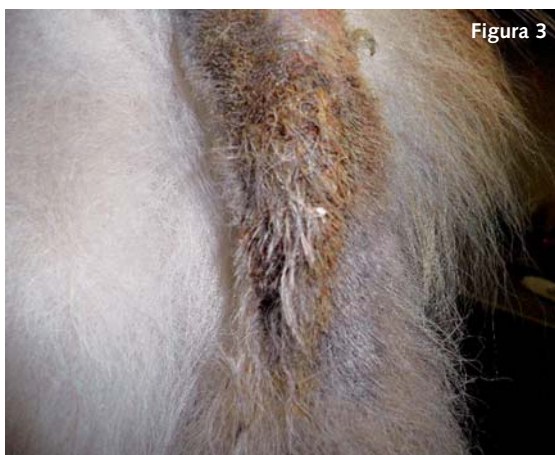

Figura 3



## Tratamiento

- Rasurado de la zona con un margen amplio (figura 4).
- Limpieza con clorhexidina jabonosa arrastrando exudados y costras
- Posterior aplicación tres veces al día de oxido hipocloroso en la lesión.
- Tratamiento antiprurítico:  
En este caso se decide iniciar tratamiento oral con oclacitinib (Apoquel®) a la dosis de 0,5 mg/kg/12 h por la necesidad de suprimir el prurito de forma rápida ya que el perro no tolera el collar isabelino y los dueños van a viajar de vacaciones en 2 semanas, dejando al perro al cuidado de unos familiares.

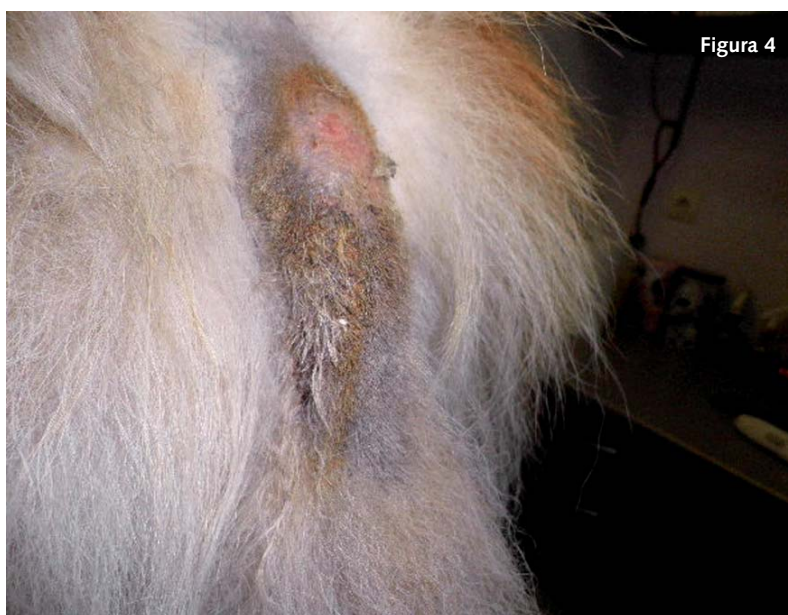

Figura 4

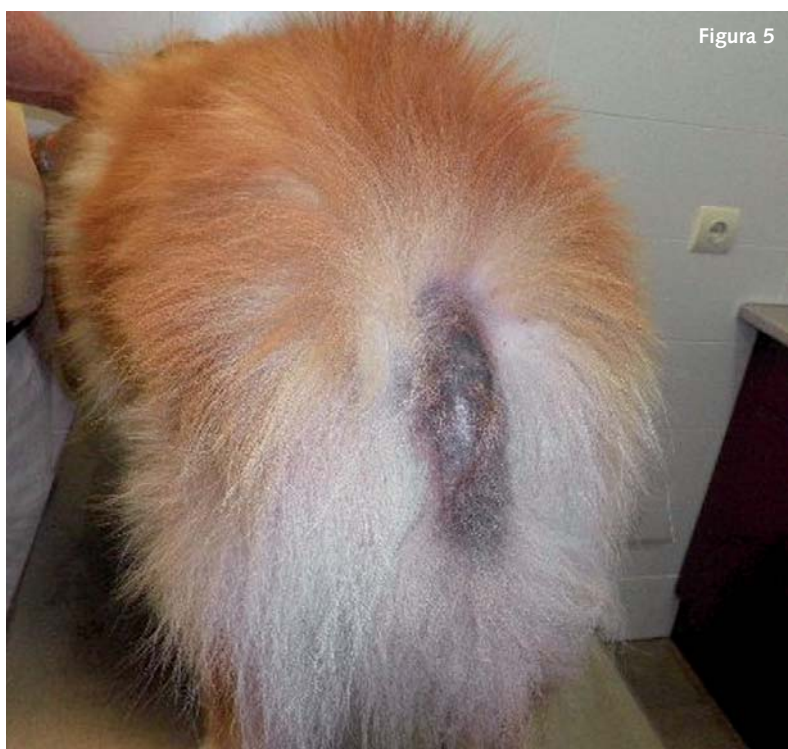


Figura 5

## Evolución

Se revisa al animal a los 14 días de iniciado el tratamiento. La lesión aparece cicatrizada, sin inflamación cutánea ni exudación, aunque aún presenta alopecia e hiperpigmentación (Figura 5).

Los dueños comentan que solo administraron el tratamiento durante 1 semana porque a los 3 días el prurito había desaparecido por completo y el perro había dejado de morderse casi desde el principio.

## Discusión

La dermatitis aguda húmeda o dermatitis piotraumática, se considera una pseudopioderma, es decir una multiplicación bacteriana a nivel de la superficie epidérmica a través de los lípidos de la piel, pero sin infección del tejido epidérmico ni los folículos, por lo que no requiere la administración de antibióticos por vía sistémica.

En la etiopatogenia se consideran diferentes factores, todos ellos causantes de prurito y/o dolor en una zona concreta (dermatopatías alérgicas, parasitarias, contacto con sustancias irritantes en la piel, saculitis anal, otitis, dolor articular etc), que induce el mordisqueo, lamido, rascado compulsivo en dicha zona y como consecuencia la contaminación bacteriana y la exudación.

Son claramente predisuestas a padecer esta patología las razas de pelaje secundario denso y abundante (Collie, Pastor Alemán, San Bernardo, Chow-Chow etc.), siendo más frecuente cuando el clima es cálido y húmedo, y durante la muda, especialmente si no se retira el pelo muerto, influyendo la falta de aireación y la humedad.

Al no existir infección bacteriana de la epidermis ni folículos pilosos, el tratamiento no debe basarse en la antibioterapia, excepto en casos en que la enfermedad avance como consecuencia de un mal manejo inicial de la misma.


El tratamiento, como en el caso descrito consiste en:

- Rasurado amplio de la zona, limpieza con antiséptico jabonoso que arrastre los exudados y costras y la aplicación local posterior de algún producto tópico en crema con antibiótico y corticoide.
- En la mayoría de los casos se requiere collar isabelino para evitar la automutilación y la administración sistémica de un tratamiento antiinflamatorio y antipruriginoso durante 4-5 días.
- El oclacitinib es una muy buena alternativa en estos casos por su "rápido inicio de acción", ya que alcanza la concentración plasmática máxima en 1 h, lo que es de gran ayuda en casos en los que se requiere un efecto antiprurítico rápido y eficaz durante poco tiempo, especialmente en animales en los que el collar isabelino no es una buena opción.



# Hay formas mejores de detener el picor de JAK

**apoquel**  
oclacitinib



#### FICHA TÉCNICA:

**APOQUEL 3,6 mg** Comprimidos recubiertos con película para perros. **APOQUEL 5,4 mg** Comprimidos recubiertos con película para perros. **APOQUEL 16 mg** Comprimidos recubiertos con película para perros. **Composición:** Cada comprimido contiene: **APOQUEL 3,6 mg** 3,6 mg oclacitinib/comprimido. **APOQUEL 5,4 mg** 5,4 mg oclacitinib/comprimido. **APOQUEL 16 mg** 16 mg oclacitinib/comprimido. **Indicaciones:** Tratamiento del prurito relacionado con dermatitis alérgica en perros. Tratamiento de las manifestaciones clínicas de la dermatitis atópica en perros. **Contraindicaciones:** No usar en caso de hipersensibilidad a la sustancia activa o a algún excipiente. No usar en perros de menos de 12 meses de edad o de menos de 3 kg de peso. No usar en perros con evidencia de inmunosupresión, como hiperadrenocorticismo, o con evidente neoplasia maligna progresiva ya que la sustancia activa no ha sido evaluada en estos casos. **Precauciones:** El oclacitinib modula el sistema inmune y puede aumentar la sensibilidad a infecciones y exacerbar las condiciones neoplásicas, por lo que los perros tratados deben monitorizarse para detectar el desarrollo de infecciones y neoplasia. Cuando se trata el prurito relacionado con dermatitis alérgica con oclacitinib, investigar y tratar cualquier causa subyacente y factores causantes de complicaciones. En tratamientos a largo plazo se recomienda la monitorización periódica con recuentos sanguíneos completos y bioquímica sérica. Lavar las manos después de su administración. En caso de ingestión accidental, consulte con un médico inmediatamente y muéstrele el prospecto o la etiqueta. Conservar a temperatura inferior a 25°C. Cualquier mitad de comprimido restante debe ser colocado de nuevo en el blister abierto y conservado (máximo de 3 días) en el embalaje original de cartón. Todo medicamento veterinario no utilizado o los residuos derivados del mismo deberán eliminarse de conformidad con las normativas locales. Prescripción veterinaria. Zoetis Belgium SA. N° Registro: EU/2/13/154/001-006. Zoetis Spain, S.L.

- **Rápido** - Eficacia antiprurítica demostrada en las primeras 24h<sup>1</sup>
- **Prolongado** - Posibilidad de continuar aliviando el dolor y mejorar las lesiones de la piel durante periodos prolongados<sup>2</sup>
- Efectos secundarios muy limitados tanto a corto como a largo plazo en comparación con corticoesteroides<sup>3</sup>
- **Flexible** - Dosis adaptable, comprimidos ranurados que se pueden administrar con o sin comida

<sup>1</sup> Cosgrove SB et al. Efficacy and safety of oclacitinib for the control of pruritus and associated skin lesions in dogs with canine allergic dermatitis. *Vet Dermatol.* 2013. 24. 479-e114. <sup>2</sup> Cosgrove SB, et al. A blinded, randomized, placebo-controlled trial of the efficacy and safety of the Janus kinase inhibitor oclacitinib (Apoquel) in client-owned dogs with atopic dermatitis. *Vet Dermatol.* 2013. 24. 587-e142. <sup>3</sup> Data on file. Zoetis study 5962C-85-08-364.